

# Sinuslift ohne Skalpell

Das JEDER®-System. Eine neue Technik für den kontrollierten, atraumatischen Knochenaufbau im Sinuslift-Verfahren *von Dr. Philip Jesch und Dr. Klaus Eder*




Abb.1: Das JEDER®-System



Dr. Philip Jesch (links), Ärztlicher Leiter Stlv. sowie Hygienebeauftragter (ÖGHMP) am Zahnambulatorium Wienerberg City, 1100 Wien.

Dr. Klaus Eder, Facharzt für Zahn-, Mund- u. Kieferheilkunde sowie Entwickler der JEDER®-Pumpe, 1130 Wien.

Loch der Initialbohrung mit einem Knochenersatzmaterial gefüllt werden. Eine konsekutive Implantation ist nach Applikation des Ersatzmaterials möglich.

**Feedback-Kontrolle und Schmerzreduktion**  
Diese chirurgische Technik im Bereich der Sinuslift Augmentation reduziert drastisch die postoperativen Schmerzen und ermöglicht eine ‚Feedback‘ Kontrolle während der O.P. bei gleichzeitiger Reduzierung der klassischen Risiken (Membraneinriss) dieses Eingriffs. Das chirurgische Vorgehen wird in den folgenden drei einfachen Schritten erklärt:

## A.T.P-Stanze (Atraumatische Transgingivale Perforation)

Nach Applizierung einer Lokalanästhesie wird unter Anwendung der von Prof. Prim. Dr. Wolfgang Jesch (Zahnambulatorium Wienerberg City) entwickelten Atraumatischen Transgingivalen Perforation (A.T.P., Dentsply Friadent, Mannheim) (Abb.3) an der Implantatstelle die oberflächliche Schleimhaut perforiert und das Periost kreisrund ausgestanzt. Dadurch

entsteht gleichzeitig im Alveolarkamm eine Einkerbung, in welcher der Implantatbohrer angesetzt werden kann. Der entscheidende Punkt bei der Trepanation des Weichgewebes mit einer zirkulierenden Stanzhülse ist

**A**ufgrund eines vertikalen Knochenmangels im Oberkiefer-Seitzahnbereich ist oft eine Implantation mit ausreichender Primärstabilität nicht möglich. Therapeutische Konsequenz ist in vielen Fällen ein Kieferhöhlenaufbau (Sinuslift). Angst vor diesem Eingriff oder Kostengründe lassen Patienten oft zurückschrecken, daher ging die Entwicklung einen Schritt weiter.

Mit dem JEDER®-System ist es möglich, auch ohne Skalpell diese Art von Kieferhöhlenaufbau vorzunehmen. Im Unterschied zur herkömmlichen lateralen Fenestration wird für den minimalinvasiven Sinuslift lediglich eine kleine Öffnung am Kieferkamm benötigt, über welche sowohl das Knochenersatzmaterial als auch das Implantat eingesetzt wird. Das Risiko einer Ruptur der Kieferhöhlenschleimhaut kann ebenfalls durch diese Technik minimiert werden.

## Nahezu unblutiges Vorgehen

Immer mehr Zähne werden durch Implantate ersetzt. Um Implantate im Oberkiefer setzen zu können, ist ein stabiler maxillärer Knochen mit suffizientem Durchmesser notwendig. Bedingt durch degenerative Atro-

phie-Prozesse schwindet dieser Knochen und somit die Möglichkeit, Implantate setzen zu können. Unter diesen Bedingungen ist eine Primärstabilität der Implantate nicht erreichbar, vor allem wenn der vorhandene maxilläre Knochen unter 4mm fällt. In dieser Situation ist eine Augmentation mit Knochenersatz notwendig, um Material zwischen Sinusboden und Schneider'scher Membran zu bringen: Der Sinuslift.

In Zusammenarbeit mit der von Dr. Klaus Eder und Dr. Philip Jesch entwickelten innovativen chirurgischen Technik ist es möglich, über ein 3,5mm großes krestales Foramen eigens entwickelte Instrumente - Das JEDER®-System - (Abb.1) an den maxillären Knochen zu befestigen, um die Schneider'sche Membran schonend und sicher abzulösen (Patent: AT 507208 und AT 504552). Nachdem die Membran mittels unter Druck gesetzte, oszillierende Kochsalzlösung gehoben worden ist (Abb.2), kann der neu gebildete Hohlraum über das



Abb.2: Druck-, Frequenz- und Volumenmessung am Monitor

der für den Patienten schonende Durchtritt durch das Zahnfleisch und die viel kleinere Wunde. Konsekutiv kommt das JEDER®-System zur Anwendung. Dieses System besteht aus zwei Komponenten, der D.K.K (Druckkammerknochenfräse) und der S.V.P (Sinusvibrationspumpe).

**D.K.K (Druckkammerknochenfräse)**

Primär wird eine Sackbohrung bis knapp unter Kieferknochengrenze durchgeführt. (Abb.4) Bei Bedarf kann eine OPTG-Röntgenkontrolle durchgeführt werden. Nach Einschraubung der dichten D.K.K (Abb.1/A) wird in einer geschlossenen Kammer mit Hilfe von Kochsalzlösung ein messbarer Druck aufgebaut. In der Druckkammer wandert zentral eine Fräse zehntelmillimeterweise in Richtung Kieferhöhlenboden vor. Bei erster kleinster „punktförmigen“ Perforation des Restknochens kommt es zum Eindringen der unter Druck stehenden Kochsalzlösung zur Schneider'schen Membran. Die durch den Druck verdrängte Kieferhöhlenschleimhaut „flüchtet“ vor der Fräse, die sie verletzen könnte. Da im System ein Druckabfall gemessen wird, kann schlagartig das Rotieren, bzw. Voranbohren der Fräse gestoppt werden.

**S.V.P (Sinusvibrationspumpe)**

Nach erfolgreichen „Durchbruch“ des Restknochens kann zur Sicherstellung eine OPTG-Röntgenkontrolle durchgeführt werden, ob eine gefüllte Schleimhautblase vorhanden ist. Anschließend wird die eingebrachte Kochsalzlösung mit Hilfe der S.V.P (Abb.1/B) in Schwingung versetzt. Zeitgleich kann das Volumen der eingebrachten Kochsalzlösung genauestens erhöht werden (Abb.1/C). Dadurch kommt es zur weiteren Ablösung der Kieferhöhlenschleimhaut vom Sinusboden. (Abb.5) Nachdem die Kochsalzlösung von der Pumpe zurückgezogen wurde kann die neu gebildete Kavität mit Knochenersatzmaterial gefüllt werden. Einer sofortigen Implantation steht, nach unserem Protokoll, nichts im Weg (Abb.6).

Die Überwachung des gesamten O.P.-Vorgangs wird durch Druck- und Volumenmessung sowie Alarmgrenze laufend monitiert. Eine einfache und praktische Kontrolle zur Überprüfung einer Ruptur der Schneider'schen Membran ist durch den Nase-Blas-Versuch möglich. Aufwendigere Kontrollen, wie etwa mittels Endoskop, wurden in der Erprobungsphase durchgeführt. Die Implantation erfolgte immer nach den Angaben des Herstellers. Die Einheilungs-

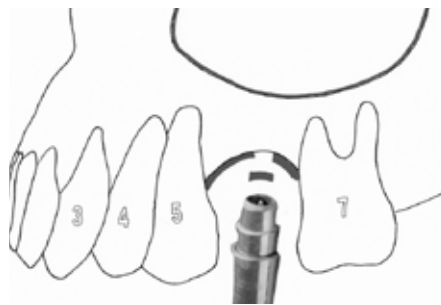


Abb.3: A.T.P-Stanze für den minimalinvasiven Zugang

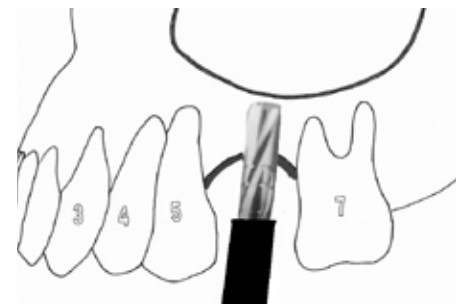


Abb.4: Sackbohrung bis knapp unter dem Sinusboden

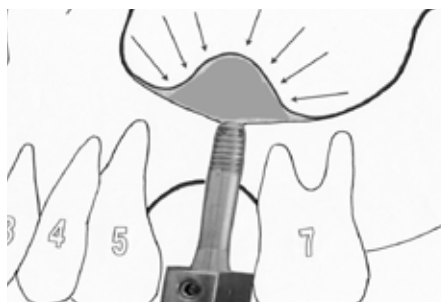

Abb.5: Schneider'sche Membran wird durch Kochsalzlösung abgelöst

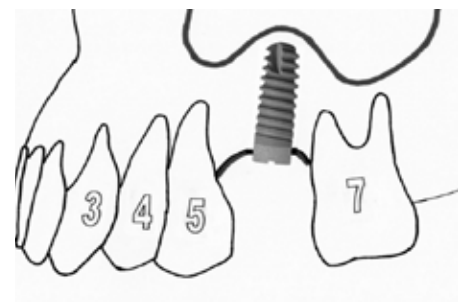


Abb.6: Implantat in Situ

**JEDER ImplantTech GmbH**

Nur JEDER GmbH erfüllt alle 4 Kriterien für Praktiker-Tauglichkeit

**VERGLEICH ZU KONKURRENZPRODUKTEN-/TECHNOLOGIEN**

	Anforderungen Verfahren	Minimal-invasives Vorgehen	Sicherer Ersteintritt	Sichere Anhebung Membran	Kontrolle Verletzung Membran
Crestale Verfahren	Klassischer Sinuslift (nach Caldwell-Luc)	✗	✗	✗	✓
	Osteotom + Ballon: Sinus Lift Balloon*, Balloon Lift Control**	✓	✗	✓	✗
	Abschaltende Fräse: Hatch Reamer MISE Set*	✓	✓	✗	✗
	Fräse + hydraulischer Druck: Hydraulic Sinus Condensing Technique***	✓	✓	✗	✗
	JEDER GmbH (DKK-Fräse + SVP-Pumpe)	✓	✓	✓	✓

\* Fa. Osseous Technologies of America, USA  
Quelle: Company webpages/Prospekte, Team Analyse

\*\* Fa. Hager & Meisinger, D

\*\* Dental Implant Institute of Las Vegas, USA

6

Abb.7: Vor- und Nachteile im Vergleich ähnlicher Techniken

phase beträgt bei jedem Patienten drei Monate.

**Risikominimierung**

Ähnliche Systeme verwenden einen Ballon zur Ablösung der Membran, jedoch über das Prinzip der Verdrängung ist es mit erheblich weniger Friktion möglich, die Kieferhöhlenschleimhaut zu bewegen und daher die Einrissegefahr deutlich zu reduzieren. Das Volumen der eingefügten Kochsalzlösung wird

vom Monitor abgelesen und ergibt circa die Menge des applizierten Knochenersatzmaterials. Es wurden allein im Jahr 2009 über 30 Patienten mit über 35 Sinuslifts mit dieser Technik erfolgreich operiert. Der große Unterschied zu allen anderen am Markt erhältlichen Systemen ist, dass eine kontrollierte Volumen-, und Druckmessung stattfindet. In der folgenden Tabelle wurden Systeme ähnlicher Techniken verglichen und zusammengefasst. (Abb.7) ■

# Fallbeispiel: Patient, 64 Jahre, Implantatoperation, Regio: Oberkiefer

Ein Fallbeispiel von Dr. Philip Jesch und Dr. Klaus Eder

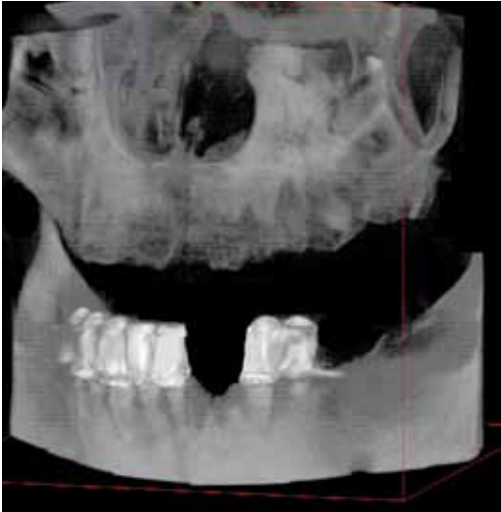

Abb.8: Präoperative Volumetomographie

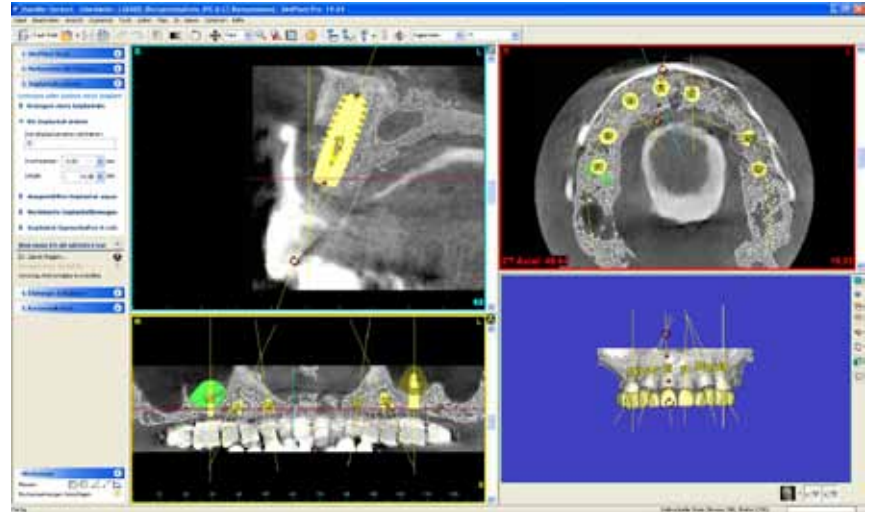


Abb.9: Digitale Planung der Implantatposition

**A**usgangssituation: **Zahnloser Oberkiefer. Interantrale Knochenhöhe zw. 14-18mm. Seitzahnbereich 3-5mm. Totalprothese seit ca. 1,5 Jahren.**

Ausschlaggebend für ein optimales Ergebnis ist die präoperative Planung. Um den hohen ästhetischen Anspruch des Patienten zu erfüllen, wurde im Vorfeld eine detaillierte Planung im chirurgischen sowie prothetischen Sinne durchgeführt. Wax-Up und navigierte Implantation waren unerlässlich für eine positive Umsetzung in diesem Fall.

Der chirurgische Eingriff lässt sich in zwei Segmente teilen: Die Implantation und den Knochenaufbau. Um das Knochenangebot genau zu beurteilen, wurde präoperativ eine Volumetomographie gemacht (Planmeca / ProMAX®, Helsinki, Abb. 8). Die digitale Planung der Implantatpositionen erfolgte unter Anwendung der Navigations-Software Materialise® (Dentsply-Friadent, Oberpfaffenhofen).

Eine wichtige Komponente in dieser Software ermöglicht eine virtuelle Messung des zu erwartenden Volumens im Bereich des Sinus. Dadurch konnte präoperativ errechnet werden, wie viel Volumen im Sinus expandiert werden muss, um das geplante Implan-

tat zu decken. In diesem Fall wurden 0,88 mL in der rechten Kieferhöhle, bzw. 0,66 mL links gemessen (Abb. 9, 10). Für den minimalinvasiven Sinuslift wurde die im Artikel beschriebene D.K.K-Fräse und S.V.P-Pumpe (Abb.1/A+B) verwendet. Da der minimale krestale Zugang  $\varnothing \sim 3,5\text{mm}/\text{Breite} \times \sim 5\text{mm}/\text{Tiefe}$  entspricht, konnte nur ein Knochenersatzmaterial mit plastischer Eigenschaft verwendet werden (Ostim®, Fa.Heraeus-Kulzer, Hanau). Die intraoperative Anwendung der Materialise®-Bohrschablone ermöglichte eine präzise Positionierung der acht Implantate (Ankylos®, Dentsply-Friadent, Mannheim, Abb. 11-16). Die postoperative Volumetomographie dokumentiert die Implantatposition sowie den minimalinvasiven Sinuslift (Abb. 17, 18).

Um die Schleimhautverhältnisse für die Ästhetik optimal zu nutzen und das Emergenzprofil ideal zu gestalten, wurden vier Hilfsmittel verwendet:

1. Es wurde unter Anwendung der ATP-Stanze® (Dentsply-Friadent, Mannheim) implantiert (Abb. 12), da durch eine minimalinvasive „Flapless Surgery“ das Trauma am Gewebe deutlich weniger und eine krestale Knochenresorption geringer ist (Becker et al. 2005).

2. Nach Freilegung der acht Implantate wurden Gingivaformer mit einem Durchmesser von 7 mm eingeschraubt. Dadurch konnte der Platz für die individuell angefertigten Zirkonaufsatzteile geschaffen werden.
3. Das angefertigte Provisorium formt zusätzlich eine optimale Papillen- und Gingivakontour.
4. An den Stellen, wo Nachhilfe notwendig war, wurde die keratinisierte Gingiva mit einer diamantierten Fräse angeraut und mit dem Provisorium unterstützend modelliert.

Aufgrund einer hohen Primärstabilität aller acht Implantate (inkl. Sinuslift) konnte eine Sofortbelastung durchgeführt werden. Individuelle Vollkeramik-Abutments, Zirkongestützte Verblendung (Labor Dental-Design Koczy, Wien) vollendeten diese aus ästhetischer Sicht anspruchsvolle Arbeit (Abb. 19-21). Auf Wunsch des Patienten wurden die Zähne in der Optik „gebleicht“ verblendet.

Die Anfertigungszeit betrug drei Wochen und wurde nach Vollendung fix zementiert (iCem®, Fa.Heraeus-Kulzer, Hanau). ■

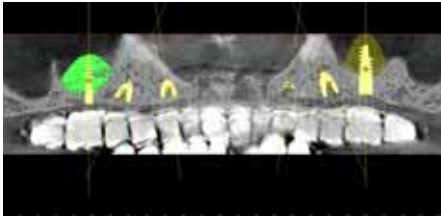


Abb.10: Virtuelle Volumenmessung im Bereich vom Sinuslift

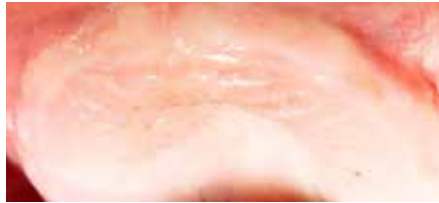

Abb.11: Oberkiefer Ausgangssituation

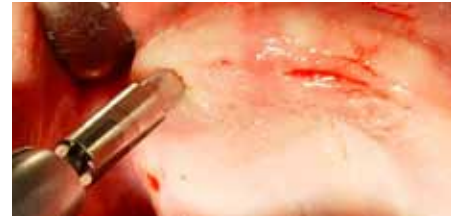


Abb.12: Anwendung der A.T.P-Stanze

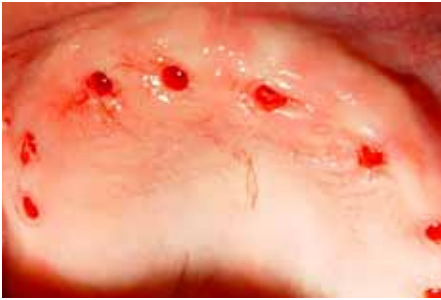

Abb.13: Alle acht Implantatpositionen

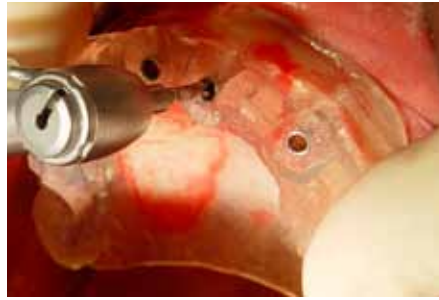

Abb.14: Bohrschablone in Anwendung

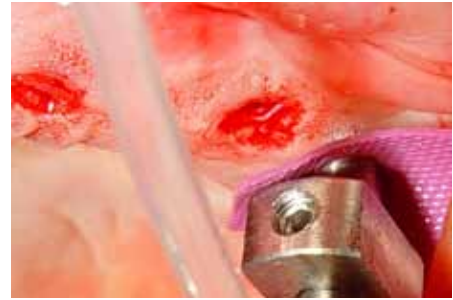

Abb.15: Intraoperative Ansicht der D.K.K

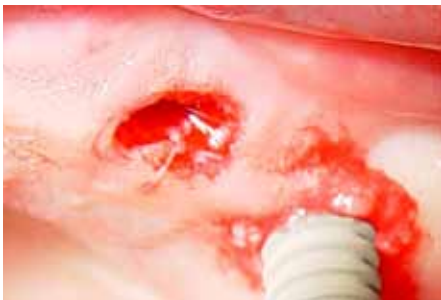

Abb.16: Setzung vom Implantat im Seitenzahnbereich

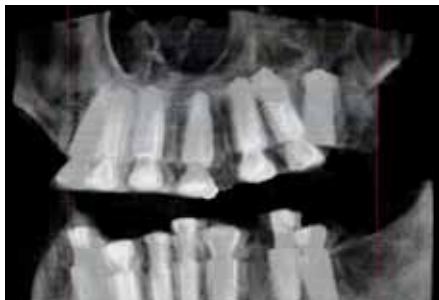

Abb.17: Postoperative Volumentomographie

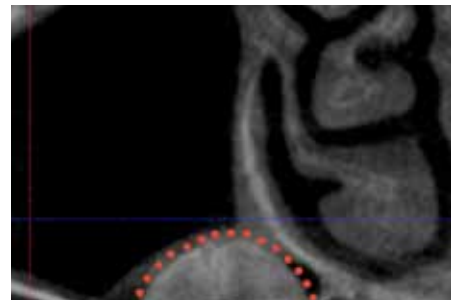


Abb.18: Coronale Ansicht vom Sinuslift

## Fakten

Zusammenfassend ist nach unserem Konzept für ein ideales Weich- und Hartgewebe-Management folgendes zu beachten:

- Flapless-Implantation (ATP-Stanze®)
- Flapless-Knochenaufbau (JEDER-System®)
- Navigierte Implantation (Materialise®)
- Individuelle Abutments bzw. Zirkongerüst
- Individuell angefertigtes Provisorium

### Vorteile des JEDER®-System:

- Minimal Invasive Technik
- Keine Naht, Keine Schwellung
- Keine Verfärbung (Hämatom)
- Kurze O.P.
- Kaum bis kein Schmerz nach O.P.
- Reduktion im O.P. Risiko (Membraneinriss, Schwellung, Rötung)
- Vereinfachtes Chirurgisches Vorgehen

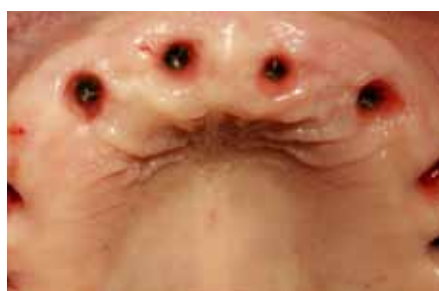

Abb.19: Emergenzprofile

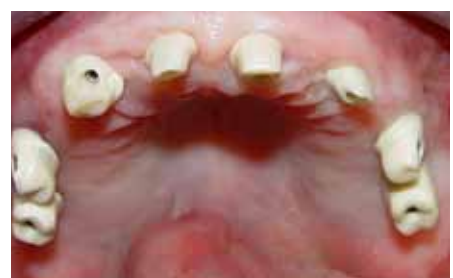

Abb.20: Individuelle Zirkonabutments

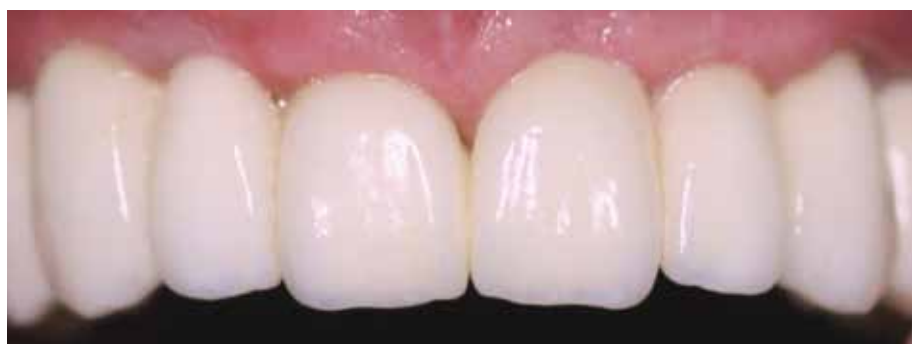

Abb.21: Zirkonbrücke Intraoral